

Revisión

# Reconceptualización sobre la función tradicional de la epiglotis.

*In Memoriam* de Keith L Moore (1925-2019) y Anne RM Agur (1953-2026)  
Educadores canadienses que aportaron al campo morfológico, especialmente mediante sus textos para la enseñanza y el aprendizaje tanto de la anatomía macroscópica, como de la embriología.

Jorge Eduardo Duque Parra<sup>1</sup>, Jhonatan Duque Colorado<sup>1,2,3</sup> y José Ricardo Castaño Castro<sup>1</sup>

1. Departamento de Ciencias Básicas. Programa de Medicina. Universidad de Caldas, Colombia.
2. Universidad de La Frontera, Facultad de Medicina. Programa de Doctorado en Ciencias Morfológicas, Temuco, Chile.
3. Universidad de La Frontera, Facultad de Medicina. Centro de Excelencia en Estudios Morfológicos y Quirúrgicos (CEMyQ), Temuco, Chile

**\*Autor para correspondencia:**

Dr. Jorge Eduardo Duque Parra  
@ [jduqueparra@yahoo.com.mx](mailto:jduqueparra@yahoo.com.mx)

## RESUMEN

Se presenta un análisis sobre la epiglotis humana, centrada en su funcionalidad con base analítica, relacionando el estado de salud, además de consideraciones clínico-quirúrgicas, para saber que este componente de la laringe es fundamental en una adecuada deglución, al desviar el bolo alimenticio hacia los recesos piriformes y que luego continúen hacia el esófago, en contravía al papel tradicional de tapadera que baja y cierra la vía aérea durante la deglución protegiendo la laringe.

**Palabras clave:** anatomía, epiglotis, función, laringe

## ABSTRACT

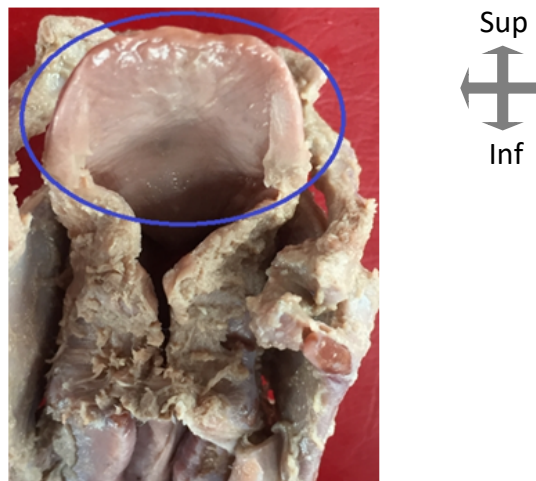
This paper presents an analysis of the human epiglottis, focusing on its function and drawing on an analytical framework that links health status, as well as clinical and surgical considerations, to demonstrate that this component of the larynx is essential for proper swallowing, as it diverts the food bolus toward the pyriform recess and then onward to the esophagus, contrary to its traditional role as a flap that lowers and closes the airway during swallowing to protect the larynx.

**Keywords:** anatomy, function, epiglottis, larynx

## INTRODUCCIÓN

La laringe es un segmento cartilaginoso del tracto respiratorio, está ubicado en la cara anterior del cuello, la función principal en seres humanos es proteger las vías respiratorias inferiores de la aspiración de alimentos hacia la tráquea, durante la respiración (Suárez-Quintanilla et al., 2025), mecanismo en el cual supuestamente participa la epiglotis (Figura 1) (López-Miná et al., 2017), que de forma funcional tradicional, se asegura que impide a los alimentos su curso vía laringe hacia la

tráquea, evitándolos, de forma que se cierra como una tapadera, cuando los alimentos pasan por allí, lo que aparentemente concuerda con que la epiglotis posee cartílago elástico que le proporciona la flexibilidad (Moore et al., 2018) necesaria para dicha apertura -el adito laríngeo-. Además, se ha planteado que el gas que se libera del tracto respiratorio hacia la parte superior de la vías digestivas -esófago-, retira la epiglotis de la laringe, insertándola en la cavidad oral (Reindenberg, 2007), como si no requiriera los ligamentos glosopiglóticos medial y laterales que propiamente la unen a la lengua (Standring, 2021), infiriéndose, que estos ligamentos limitarían su movilidad durante la deglución y no en su apertura. Por lo anterior, el objetivo del presente trabajo es analizar con base en referentes de la literatura, la función de la epiglotis.



**Figura 1.** Vista posterior de una laringe disecada *ex situ*, en la que se aprecia en un círculo azul la epiglotis humana y el espacio que rodea el adito laríngeo, como entrada para el aire por vía aérea superior- Sup –superior-, Inf –inferior-. Fotografía propia.

### ¿CUAL ES LA FUNCIONALIDAD DE LA EPIGLOTIS?

Se ha considerado que la epiglotis funciona como una válvula sobre la abertura superior de la laringe durante la deglución (Moore et al., 2018), pero no hay ninguna estructura de ella que cumpla dicha función valvular. Más bien, quizás las acciones combinadas de la mayoría de los músculos de la entrada laríngea, se puedan asociar a una acción de esfínter que cierra el adito laríngeo como un mecanismo de protección durante la deglución (Moore et al., 2018), pero, no propiamente por la epiglotis. Esta acción ocurriría de forma refleja en respuesta a la presencia de líquido o partículas que se acercaran (Moore et al., 2018), pero para ello, se requeriría que la zona al respecto tuviese receptores de presión en las iniciaciones nerviosas -tradicionalmente llamada terminaciones, pero funcionalmente inician el impulso aferente interoceptivo- que posee (Reina et al., 2023), lo que concuerda con el hallazgo en ella, de corpúsculos encapsulados en la submucosa, con células lamelares, sustancia interlamelar y cápsula, observación que denota que esta inervación sensitiva guarda relación con reflejos, como la tos y la deglución, para proteger las vías respiratorias (Villaverde et al., 1994), lo que corresponde morfológicamente a corpúsculos mecano-receptores – equívocamente llamados de Pacini- (Duque Parra et al., 2015) que jugarían un papel transductor

hacia el sistema nervioso central asociado con presión por la interacción con el bolo alimenticio. Base de este análisis concuerda con que los reflejos protectores de las vías respiratorias, pueden iniciarse desde la laringe por los receptores de este tipo, que parecen iniciar este reflejo, el cual en el 75% responden a la estimulación con agua –presente en el bolo alimenticio y en las secreciones de las vías respiratorias-, un estímulo adecuado para la deglución, por lo que la respuesta al agua de las unidades táctiles, se ve facilitada por la estimulación mecánica, reconociéndose que los sitios transductores para la estimulación con agua son sensibles a los anestésicos generales, mientras que los sitios mecanotransductores no lo son. Por ello, se ha postulado, que la frecuencia de descarga y el patrón de unidades excitadas son los parámetros más significativos de la descarga sensorial que inicia la reflexión adecuada en la epiglotis (**Storey, 1968**). Este reflejo sólo disminuye tras la pérdida de la consciencia, ya que normalmente la epiglotis desvía los alimentos y líquidos de la entrada laríngea hacia los canales alimentarios laterales: los recesos piriformes.

En el estudio funcional de la epiglotis, primariamente se pensó que esta se movía hacia abajo actuando como una tapa sobre la laringe, pero la observación en un sujeto después de una cirugía sugirió que la epiglotis permanecía elevada durante la deglución, encontrándose luego, que la posición de esta al deglutir es como una roca sobresaliendo bajo una cascada y reconociéndose que la resección de la epiglotis en su mayor parte no imposibilita deglutir (**Jenkins, 1983**). Base de esto se reconoce desde hace 134 años, cuando se identificó que el bolo alimenticio, después de salir de la lengua, entra en contacto con la superficie inferior, posterior de la epiglotis y se desliza, permaneciendo la epiglotis más o menos erecta, firmemente adherida a la lengua, sin que en ningún momento se plegara hacia atrás; y cuando se deglutía sin tragar realmente el alimento, la epiglotis permanecía vertical y las paredes de la faringe se desplazaban anteriormente, obliterando la cavidad faríngea (**Stuart & McCormick, 1892**). Ya en el siglo XXI, en un estudio de dinámica de deglución de gelatina, líquido espeso y líquido ligero en pacientes seleccionados con accidente cerebrovascular que deglutían, el examen videofluoroscópico permitió comparar el tiempo de tránsito faríngeo (**TTF**), el tiempo de retardo faríngeo (**TRF**) y el tiempo de retardo de elevación laríngea (**TREL**), demostrándose que el 13.7 % de los pacientes experimentaron aspiración, prolongando significativamente el **TREL** en la deglución de líquido ligero. Aparentemente, el líquido poco viscoso llegó al receso piriforme antes de la máxima elevación laríngea, lo que supuso un riesgo de penetración laríngea y aspiración durante la deglución; un líquido más espeso prolongó el tiempo necesario para llegar al seno piriforme, reduciendo el riesgo de aspiración. La gelatina indujo un reflejo de deglución ligeramente más profundo que el istmo faríngeo, específicamente al llegar el bolo a la epiglotis, lo que indica que la gelatina se depositó brevemente en la vallécula antes de desencadenar el reflejo de deglución. Los líquidos poco densos alcanzaron el seno piriforme antes de la máxima elevación laríngea, lo que supone un riesgo de penetración y aspiración antes del cierre laríngeo completo (**Yoshikawa et al., 2025**). Por lo tanto, la epiglotis desempeña la función de retroflexión durante la deglución para prevenir la aspiración (**Sato et al., 2024**). También se sabe que, durante una deglución, la epiglotis se desplaza rápidamente hacia abajo, cubriendo la entrada al vestíbulo laríngeo, para luego regresar a la posición vertical, pero esto se logró después de deglutir, y la verificación necesaria para el mecanismo de desbordamiento del receso, mostró claramente que

los fluidos descendentes en el receso piriforme entran al vestíbulo laríngeo por encima o por debajo del tubérculo cuneiforme **(Seifelnasr et al., 2024)**.

Aunque se sigue debatiendo si el movimiento descendente de la epiglotis es un proceso pasivo, producido por la combinación del peso del bolo alimenticio o líquido sobre la superficie de la lengua y fuerzas originadas en otras partes del hioides y la laringe, o si es un proceso activo provocado por el control muscular activo, ninguno de los dos esquemas parece explicar satisfactoriamente el movimiento epiglótico **(Logemann et al., 1992)**, pues el contacto mecánico del bolo con los receptores de la epiglotis, generaría automáticamente reflejo de tos, lo que impediría deglutir. Además, se sabe que la deglución es segura aún sin la epiglotis, como sucede después de una laringectomía supraglótica, pero requiere mucho cuidado y entrenamiento **(Standring, 2021)**. Téngase en cuenta que hay características histopatológicas clave asociadas, en particular una mayor densidad de colágeno en la epiglotis, una menor densidad de elastina y la fragmentación de sus fibras elásticas, hallazgos que proporcionan una explicación fisiopatológica de la relación entre la disfunción epiglótica y la disfagia **(Moffatt et al., 2026)**, al perderse parte de las capacidades elásticas de la misma. También en pacientes sometidos a una epiglotectomía aislada por causas diversas, los pacientes no desarrollan neumonía por aspiración y ellos pueden adaptarse fácilmente a la epiglotectomía aislada y evitar la aspiración **(Leder et al., 2010)**. Igualmente, durante la resección parcial de la epiglotis, se permite un mejor paso del bolo alimenticio durante la fase faríngea, no obstante, la coexistencia de una epiglotis disfuncional en pacientes con disfagia ha sido bien descrita, a menudo en asociación con aspiración, aunque la disfunción epiglótica en sí misma, contribuye a la disfagia. Finalmente, se han observado comúnmente en epiglotis rígidas y engrosadas durante evaluación endoscópica, una correlación con una falta de deflexión epiglótica normal en estudios de deglución, que produce una fase faríngea ineficiente de la deglución, con un residuo vallecular excesivo **(Jamal et al., 2014)** –previo a los recesos piriformes-, lo que denota una función directa con la deglución y no la obstrucción como barrera física al paso de alimentos, cerrando la vía respiratoria como muchos suponen: que el bolo pasa sobre la superficie anterior de la epiglotis y recorre la laringofaringe hasta el esfínter esofágico superior –músculo cricofaríngeo-, además, que la epiglotis se dobla posteriormente como resultado de la presión. Por lo tanto, la epiglotis juega un papel integral en la desviación del bolo alimenticio durante la deglución y su inversión es un movimiento pasivo que depende del movimiento de las estructuras circundantes, con lo que se ha sugerido que la inversión epiglótica depende del tensado de los ligamentos laterales alrededor de la laringe y que en humanos adultos, los músculos son los contribuyentes a la inversión epiglótica a través de la elevación hio-laríngea y al acortamiento/contracción faríngea **(Jijakli et al., 2023)**.

## **CONCLUSIÓN**

La epiglotis presenta múltiples terminaciones nerviosas en su superficie submucosa que la hacen susceptible a agentes mecánicos como el bolo alimenticio, aspecto que indica que dependiente del tipo de receptores en las iniciaciones nerviosas allí presentes, jugarían un papel transductor hacia el sistema nervioso central relacionado con presión asociada, pero la epiglotis no podría servir de tapadera hacia el adito laríngeo, más si participa desviando el bolo alimenticio hacia los recesos piriformes, elevándose para luego descender, antes que el bolo alimenticio ingrese al esófago.

## REFERENCIAS

- Duque Parra, J. E., Barco Ríos, J., & Morales Parra, G. (2015). ¿Constancia o inconstancia del término corpúsculos de Pacini en los textos de neuroanatomía? *Medicina (Bogotá)*, 37(4), 370–375.
- Jamal, N., Erman, A., & Chhetri, D. K. (2014). Transoral partial epiglottidectomy to treat dysphagia in post-treatment head and neck cancer patients: A preliminary report. *The Laryngoscope*, 124(3), 665–671. <https://doi.org/10.1002/lary.24386>
- Jenkins, G. N. (1983). *Fisiología y bioquímica bucal*. Limusa.
- Jijakli, A., Borders, J. C., Gottlieb, A., Ramirez, E., Leonard, R., Langmore, S. E., Murray, J., et al. (2023). Absent epiglottic inversion as seen on flexible endoscopic evaluations of swallowing (FEES) is associated with a gestalt reduction in swallowing mechanics. *American Journal of Otolaryngology*, 44(2), 103757. <https://doi.org/10.1016/j.amjoto.2022.103757>
- Leder, S. B., Burrell, M. I., & Van Daele, D. J. (2010). Epiglottis is not essential for successful swallowing in humans. *Annals of Otolaryngology, Rhinology & Laryngology*, 119(12), 795–798. <https://doi.org/10.1177/000348941011901207>
- Logemann, J.A., Kahrilas, P.J., Cheng, J., Pauloski, B.R., Gibbons, P.J., Rademaker, A.W., Lin, S. (1992). Closure mechanisms of laryngeal vestibule during swallow. *American Journal of Physiology Gastrointestinal and Liver Physiology*, 262, G338–344.
- López Miná, M. I., Iaccarino, A. B., Meijomil, M., Hamermiler, A. P., & L'Abbate, C. (2017). Consideraciones anatómicas de la laringe y su aplicación a la endoscopia. *Revista Argentina Anatomía Online*, 8(2), 73–78.
- Moffatt, C., Pillutla, P., Lakloul, I. A., Smith, A. F., & Chhetri, D. K. (2016). Radiation fibrosis of the epiglottis: Histopathology and multiphoton imaging of collagen and elastin. *The Laryngoscope*, 126(2), 340–350. <https://doi.org/10.1002/lary.25564>
- Moore, K. L., Dalley, A. F., II, & Agur, A. M. R. (2018). *Clinically oriented anatomy* (8th ed.). Wolters Kluwer.
- Reidenberg, J. S. (2007). Anatomical adaptations of aquatic mammals. *The Anatomical Record*, 290(6), 507–513. <https://doi.org/10.1002/ar.20541>
- Reina MA, Sala-Blanch X, Boezaart AP, Tubbs RS, Pérez-Rodríguez FJ, Riera-Pérez R, et al (2023). The size, number, and distribution of nerve endings around and within the human epiglottis, focusing on tracheal intubation maneuvers. *Clinical Anatomy*. 36(7), 1046–63.
- Sato, K., Nishimura, T., Sato, K., Sato, F., Chitose, S.-I., & Umeno, H. (2024). Evolution of epiglottis and preepiglottic space of primate larynx as the vocal tract is acquired. *Journal of Voice*. Advance online publication. <https://doi.org/10.1016/j.jvoice.2024.XX.XXX>
- Seifelnasr, A., Ding, P., Si, X., Biondi, A., & Xi, J. (2024). Oropharyngeal swallowing hydrodynamics of thin and mildly thick liquids in an anatomically accurate throat-epiglottis model. *Scientific Reports*, 14(1), 11945. <https://doi.org/10.1038/s41598-024-XXXXX>
- Standring, S. (Ed.). (2021). *Gray's anatomy: The anatomical basis of clinical practice* (42nd ed.). Elsevier.
- Storey, A. T. (1968). A functional analysis of sensory units innervating epiglottis and larynx. *Experimental Neurology*, 20(3), 366–383. [https://doi.org/10.1016/0014-4886\(68\)90060-0](https://doi.org/10.1016/0014-4886(68)90060-0)
- Stuart, T. P., & McCormick, A. (1892). The position of the epiglottis in swallowing. *Journal of Anatomy and Physiology*, 26(Pt 2), 231–238.
- Suárez-Quintanilla, J., Fernández Cabrera, A., & Sharma, S. (2025). Anatomy, head and neck: Larynx. In *StatPearls*. StatPearls Publishing.
- Villaverde, R., Pastor, L. M., Calvo, A., Ferrán, A., & Srekelsen, C. (1994). Nerve endings in the epithelium and submucosa of human epiglottis. *Acta Oto-Laryngologica*, 114(4), 453–457. <https://doi.org/10.3109/00016489409126088>
- Yoshikawa, M., Kayashita, J., Nakamori, M., Nagasaki, T., Masuda, S., & Yoshida, M. (2025). Comparison of swallowing dynamics between jelly and thickened liquid commonly used for swallowing training in Japan. *Scientific Reports*, 15(1), 26299. <https://doi.org/10.1038/s41598-025-XXXXX>